

La Sindrome da Femminilizzazione Testicolare

Studio clinico e citogenetico in due fratelli

G. L. Castoldi,** E. Puddu,*** U. Lecca,***
E. Gandini,* G. D'Aloia *

La «femminilizzazione testicolare» è una condizione ereditaria che interessa soggetti geneticamente di sesso maschile i quali, tuttavia, posseggono caratteristiche fenotipiche femminili. I pazienti che dimostrano questa condizione, pur essendo forniti di testicoli, non sono, all'aspetto, distinguibili da donne sessualmente normali, presentando seno eccellentemente sviluppato e manifestando, in genere, tutti gli altri caratteri sessuali secondari. Il termine di «femminilizzazione testicolare» è stato coniato da Morris (1953) il quale ne descrisse due casi ed ebbe a rivedere altri 79 pazienti riferiti in letteratura che presentavano una sintomatologia consimile. La sindrome non è assolutamente rara, come appare dalle ripetute segnalazioni fatte sin dal secolo scorso, sia pure usando una terminologia diversa. Citiamo, ad esempio, le definizioni più frequentemente usate per descrivere questa situazione morbosa: *Pseudohermaphroditismus masculinus* (Kutz, 1898); *Hermaphroditismus transversus virilis* (Kochenburger, 1893); *Spurius hermaphroditismus with undescended testes* (Clark, 1898); *Androgynoid pseudohermaphrodite* (Pozzi, 1911); *Pseudohermaphroditismus masculinus internus et externus* (Schultze, 1930); *Pseudohermaphroditismus masculinus completus* (Assim, 1935); *Familial intersexuality* (Mishell, 1938); *Hairless women with testes* (Wilkins, 1957); *Hereditary male pseudohermaphroditism* (Witschi et al., 1957). Spetta a Schiller (1940) il merito di avere differenziato chiaramente per primo questa entità morbosa che un tempo veniva facilmente confusa con le altre varietà di pseudoermafroditismo, dalle altre forme di intersessualità.

Fenotipicamente si tratta di soggetti con fattezze femminili, di statura normale o al di sopra della norma, dotati in genere di notevole intelligenza (Goldberg e Max-

* Istituto di Genetica Umana (Ferrara).

** Clinica Medica (Ferrara).

*** Clinica Ostetrica e Ginecologica (Cagliari).

well, 1948). Anche la voce è completamente femminile; non si notano inoltre fenomeni di irsutismo o di calvizie. Benché questi pazienti non presentino mestruazioni, essi possono avere una regolare esperienza sessuale (Hauser, 1957). I genitali esterni presentano spesso un clitoride piccolo oppure normale; talora si nota soltanto un iposviluppo delle piccole labbra. In alcuni casi tuttavia, il clitoride può essere alquanto ingrandito e le caratteristiche sessuali secondarie possono essere non eccessivamente sviluppate. Questo particolare quadro clinico è stato descritto come «femminilizzazione testicolare incompleta» o «parziale» (Prader, 1957; Philip e Trolley, 1965).

Per quanto riguarda i dati anatomici più salienti è da osservare che la vagina di questi soggetti può variare notevolmente in lunghezza, ma costantemente essa termina a fondo cieco. Gli organi genitali interni (utero e tube di Falloppio) sono abitualmente rudimentari o assenti. Inoltre in circa la metà di questi pazienti è stata descritta la presenza di ernie o di gonadi in sede inguinale.

Le gonadi, formate da tessuto testicolare, appaiono bianche, lisce, con tonaca albuginea molto spessa; frequentemente sono associate a cisti idatidee. Microscopicamente, il tessuto seminifero si presenta iposviluppato, con presenza di diversi strati di cellule indifferenziate all'interno dei singoli tubuli, del tutto diverse dalle cellule di Sertoli del testicolo normale. Le cellule germinali sono molto scarse o assenti. Le cellule interstiziali sono invece frequentemente ben sviluppate fino a raggiungere in taluni casi una proliferazione adenomatosa. Certe aree del testicolo possono infine mostrare uno stroma fibroso non specifico, che rassomiglia allo stroma ovarico, senza però contenere elementi follicolari.

I dati laboratoristici relativi ai dosaggi ormonali non hanno dimostrato la presenza di alterazioni caratteristiche della secrezione endocrina nella sindrome da femminilizzazione testicolare: l'escrezione dei 17-chetosteroidi può essere normale o elevata; un lieve incremento può talora essere osservato anche per il tasso di increzione delle gonadotropine ipofisarie. Anche i livelli del testosterone ematico sono stati trovati normali (Pion *et al.*, 1965). Un particolare reperto è quello fornito dall'esame dello striscio vaginale che si presenta con accentuati fenomeni di ipercheratosi.

I dati citogenetici relativi a questa sindrome sono oggi numerosi: di regola i pazienti con «femminilizzazione testicolare» non presentano cromatina sessuale negli strisci di mucosa orale e posseggono un corredo cromosomico di tipo 46-XY (Jacobs *et al.*, 1959; Puck *et al.*, 1959; Lejeune *et al.*, 1960; Stewart, 1960; Lennox, 1961; Chu *et al.*, 1961; Alexander e Ferguson-Smith, 1961; Bompiani *et al.*, 1961; Makino *et al.*, 1962; Morris e Mahesh, 1963; Pion *et al.*, 1965; Philip e Trolley, 1965; Federman, 1967). Fino ad oggi sono state trovate tuttavia alcune eccezioni a questa regola che dimostrano la possibilità di insorgenza di condizioni di mosaicismo. Miller (1964) ha presentato, ad esempio, un caso costituito da un mosaico XO/XY/XX, mentre Forsberg *et al.* (1965) hanno pubblicato il caso di un paziente con cromatina sessuale positiva (18%) che dimostrava alterazioni mentali e che possedeva corredi cromosomici del tipo XY/XYY/XXY.

L'incidenza della sindrome da «femminilizzazione testicolare» è difficile da valutare, dal momento che i pazienti spesso non hanno altra sintomatologia che l'ame-

norrea e non giungono pertanto ad osservazione. Hauser (1957) ritiene che il rapporto di incidenza sia di 1/2000 maschi, mentre Prader (1957) riferisce cifre di gran lunga inferiori (1/20000 maschi).

Le interpretazioni citogenetiche relative alla possibilità che soggetti geneticamente maschi diano luogo ad una estrinsecazione femminile del fenotipo verranno prese in considerazione nella discussione. Qui riportiamo i dati clinici e citogenetici relativi ad una osservazione familiare di « femminilizzazione testicolare » in cui due fratelli dimostravano una condizione di pseudoermafroditismo (entrambi XY). I due casi sono giunti all'osservazione presso la Clinica Ostetrica di Cagliari, dove sono stati studiati clinicamente.

Metodi di studio

L'analisi del cariotipo dei soggetti esaminati è stata eseguita su preparazioni ottenute da colture a breve termine di leucociti in presenza di fitoemagglutinina, secondo la tecnica di Moorhead *et al.* (1960) lievemente modificata.

Per lo studio della cromatina sessuale sono stati impiegati strisci di mucosa orale fissati in alcool-etero e colorati con tionina (Klinger e Ludwig, 1957) o con la reazione di Feulgen. Per la ricerca dei « drumsticks » sono stati allestiti strisci di sangue periferico colorati con May-Grünwald-Giemsa (Kosenow, 1956).

Gli strisci di mucosa vaginale sono stati allestiti secondo la tecnica di Papanicolau.

I dermatoglifi sono stati rilevati impiegando inchiostro da timbri e sono stati analizzati seguendo gli schemi e la nomenclatura esposti da Cummins e Midlo (1961).

Per la nomenclatura dei cariotipi e delle alterazioni cromosomiche è stato fatto riferimento alle raccomandazioni della Conferenza di Chicago (1966).

Descrizione dei casi

1. PADRE

Nato a termine da parto eutocico. Sessualmente normale, di bassa statura, con sistema pilifero ben distribuito, è affetto da diabete mellito. Ha avuto un infarto miocardico.

È il secondogenito di un serie di figli così distribuiti:

1°: maschio, sposato, senza figli, morto dopo alcuni anni di matrimonio per causa accidentale;

3°: maschio, sposato; ha avuto 3 figli (2 femmine e un maschio): una delle femmine è sposata ed ha avuto una figlia femmina e quattro maschi;

4°: femmina, sposata; ha avuto tre figli;

5°: femmina, sposata; ha avuto tre figli.

In tutta la famiglia del padre la distribuzione pilifera è normale in accordo al sesso.

2. MADRE

Nata a termine da parto eutocico. Quarta figlia di genitori apparentemente sani di cui non sa riferire la distribuzione pilifera (in precedenza erano nati un fratello

ed una sorella deceduti in tenera età per malattie imprecisate ed una sorella che aveva avuto menarca in epoca normale e che aveva contratto matrimonio dal quale erano nati 3 bambini, tutti deceduti all'età di pochi mesi per cause imprecisate).

Menarca a 14 anni con successive mestruazioni regolari per quantità e ritmo. Distribuzione pilifera normale al pube, mentre i peli alle ascelle sono completamente assenti. Sposata a 18 anni con uomo apparentemente normale, ha avuto 5 gravidanze a termine:

- 1°: figlia femmina, morta all'età di due anni e mezzo per probabile favismo;
- 2°: figlia vivente e sana, di 26 anni: essa ha avuto sviluppo somatico regolare; presenta tuttavia scarsi peli ascellari; al pube la distribuzione pilifera è normale. Sposata con uomo apparentemente normale, ha avuto due gravidanze a termine (2 bambini di sesso maschile, apparentemente normali);
- 3°: figlia femmina, morta a 19 mesi per intossicazione alimentare;
- 4°: Candida (I proposito);
- 5°: Bruna (II proposito).

3. CANDIDA F. di anni 24, con amenorrea primaria.

Sviluppo somatico normale del sesso femminile a 14 anni; presenta molto scarsi i peli del pube e completamente assenti quelli delle ascelle. I genitali esterni sono di tipo infantile; si nota la presenza di un cul di sacco vaginale di circa 5 cm; mentre non si apprezza nessun organo genitale interno, né presenza di organi rudimentari o di masse abnormi.

Gli esami laboratoristici praticati hanno fornito i seguenti risultati: Esame emocromocitometrico: Emoglobina: 88%; Globuli rossi: 4 480 000/mmc; Globuli bianchi: 4800/mmc; Formula leucocitaria: neutrofilo 64, eosinofilo 3, linfociti 31, monociti 2. Glicemia: g 0.85⁰/₁₀₀. Azotemia: g 0.40⁰/₁₀₀. Prove di labilità colloidale: Takata +———; Mc Lagan +——— (3.8 U. Timolo); Kunkel +——— (7.7 U. Timolo); Wunderly-Wührmann ————. Transaminasi sieriche: S.G.O.T.: 17 U.W.; S.G.P.T.: 15.5 U.W. Protidemia: g 7.47%. Elettroforesi delle proteine sieriche: albumina 53.48% (g 3.99%), alfa 1: 3.73% (g 0.28%), alfa 2: 8.59% (g 0.64%), betaglobulina: 12.80% (g 0.96%), gamma globuline: 21.39% (g 1.60%). Rapporto A/G: 1.15. Elettroliti: Potassio: 16.42 mg%; Sodio: 317 mg%.

Dosaggi ormonali: Fenolsteroidi totali: 16 γ /24 h. (val. normali compresi fra 20-60 γ /24 h.). Pregnadiolo: 0.43 mg/24 h. (Val. Normali: 0.50-5 mg/24 h.). Gonadotropine totali: 80 u. topo/24 h. 17-Chetosteroidi neutri totali: 6.78 mg/24 h. (val. normali: 8-12 mg/24 h.). Frazioni I+VIII (strutture non precisabili): 1.15 mg/24 h. (val. norm. 1.00-2.00/24 h.). Frazioni II+III (androgeni surrenalici): 2.40 mg/24 h. (val. norm. 2.00-4.00 mg/24 h.). Frazioni IV+V (in massima parte surrenaliche, in minima parte ovariche): 2.60 mg/24 h. (val. norm. 3.00-5.00 mg/24 h.). Frazioni VI+VII (attività metabolica corticosurrenale): 1.25 mg/24 h. (val. norm. 1.00-3.00 mg/24 h.). 17-Idrossicorticoidi: 3.72 mg/24 h. (val. norm. 4.00-6.00 mg/24 h.).

Conclusioni: Nessun cenno di maturazione dei follicoli ovarici. Netta risposta ipergonadotropa ipofisaria alla carenza incretorica ovarica. Ridotta efficienza funzionale delle ghiandole surrenali.

4. BRUNA F., di anni 22, con amenorrea primaria.

Discreta obesità in età infantile. Comparsa del seno e dei caratteri sessuali secondari a 14 anni, con scarsa peluria in sede ascellare e pubica. Genitali esterni di tipo infantile con cul di sacco vaginale di 5 cm circa; non si apprezzano organi genitali interni, né masse abnormi.

Esami di laboratorio: Esame emocromocitometrico: Emoglobina: 82%; Globuli rossi: 4 800 000/mmc; Globuli bianchi: 4 900/mmc; Formula leucocitaria: neutrofilo 64, eosinofili 2, linfociti 30, monociti 4. Glicemia: g 0.99^{0/100}. Azotemia: g 0.46^{0/100}. Prove di labilità colloidale: Takata: ———, Mac Lagan: ———, Kunkel: ———, Wunderly-Wührmann: ———. Transaminasi sieriche: S.G.O.T.: 17 U.W., S.G.P.T.: 15.5 U.W. Protidemia totale: g 7.12%. Elettroforesi delle proteine sieriche: Albumina: 55.15% (g 3.93%), alfa 1 globuline: 4.23% (g 0.83%), alfa 2 globuline: 10.29% (g 0.73%), beta globuline: 12.68% (g 0.90%), gamma globuline: 17.65% (g 1.26%). Rapporto A/G: 1.23. Elettroliti: Potassio: 13 mg%; Sodio: 321 mg%.

Dosaggi Ormonali: Fenolsteroidi totali: γ 18/24 h. Pregnadiolo: mg 0.52/24 h. Gonadotropine totali: 60 U. t./1.000 cc. urina. 17-Chetosteroidi neutri totali: mg 8.85/24 h. Frazioni I+VIII: mg 1.36/24 h. Frazioni II+III: mg 2.88/24 h. Frazioni IV+V: mg 3.62 per 24 h. Frazioni VI+VII: mg 1.74/24 h. 17-Idrossicorticoidi: mg 4.56/24 h. Conclusioni: non segni di attività incretorica ovarica. Tasso elevato di sostanze gonadotrope totali. Normale bilancio degli steroidi in funzione androgenica e corticosurrenale.

Risultati

I risultati dello studio citogenetico dei casi esaminati sono riassunti nella Tabella. Padre e madre hanno dimostrato cariotipi apparentemente normali conformi al rispettivo sesso. Nel caso dei soggetti in esame, la maggior parte delle metafasi presentava un cariotipo maschile regolare (Fig. 1), mentre un piccolo numero di mitosi

Tabella

N.	Paziente	Distribuzione cromosomica					Metafasi esaminate	Note
		<40	41-44	45	46	>46		
1°	Candida F.	2	—	6	24	—	32	46,XY 45,XY,G—
2°	Bruna F.	1	1	8	17	1	28	46,XY 45,XY,G—
3°	Padre	1	2	1	24	—	28	46,XY
4°	Madre	2	—	—	28	1	31	46,XX

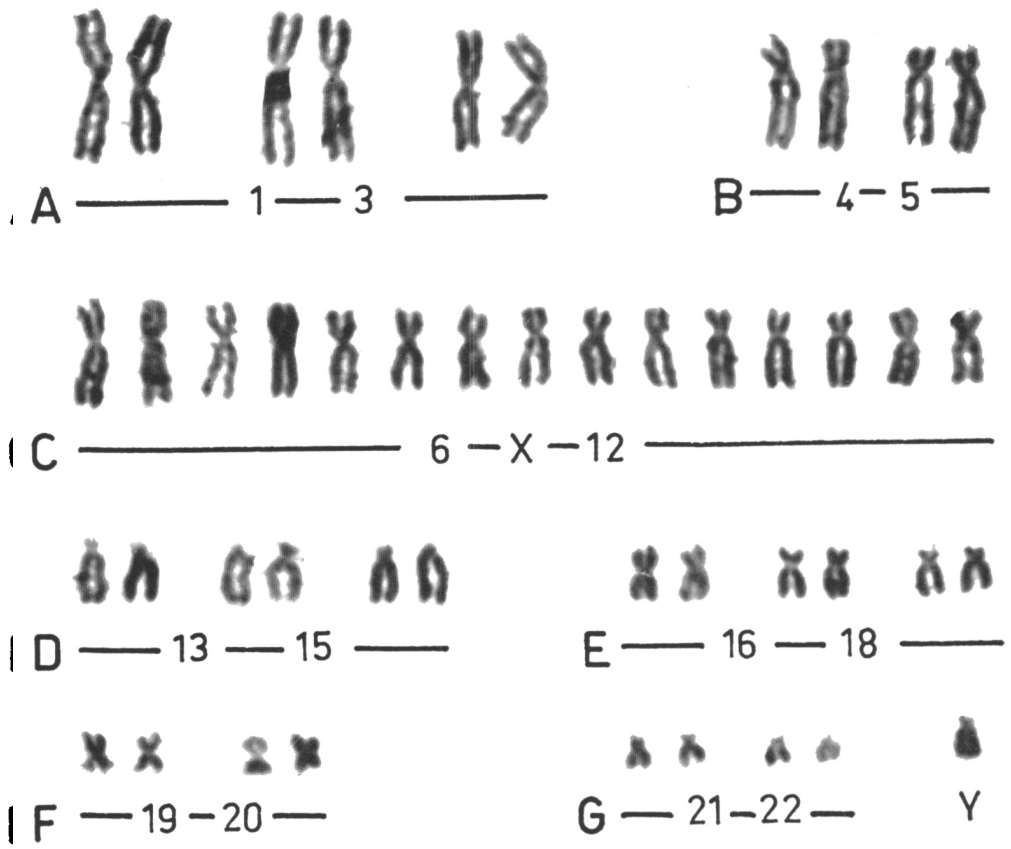
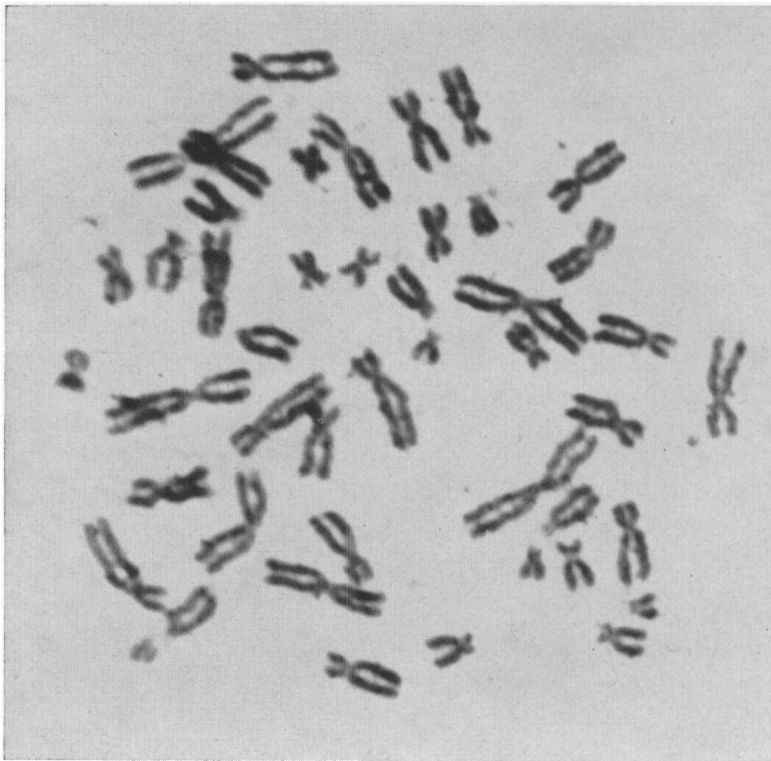


Fig. 1. Metafase a 46 cromosomi e relativo cariotipo corrispondente a quello di un soggetto di sesso maschile (Candida F.)

aveva un corredo cromosomico costituito da 45 cromosomi per perdita consistente di un piccolo cromosoma acrocentrico (Fig. 2 e 3). Tale perdita era più elevata percentualmente (28.5%) in Bruna, ma era presente con le stesse caratteristiche in Candida (18.7%).

L'esame dei dermatoglifi ha dato i seguenti risultati: Candida: Mano destra: formula palmare 9.7.5''.2 - t - O/A^c - O.O.L.O.; angolo atd: 48°; polpastrelli: UL,

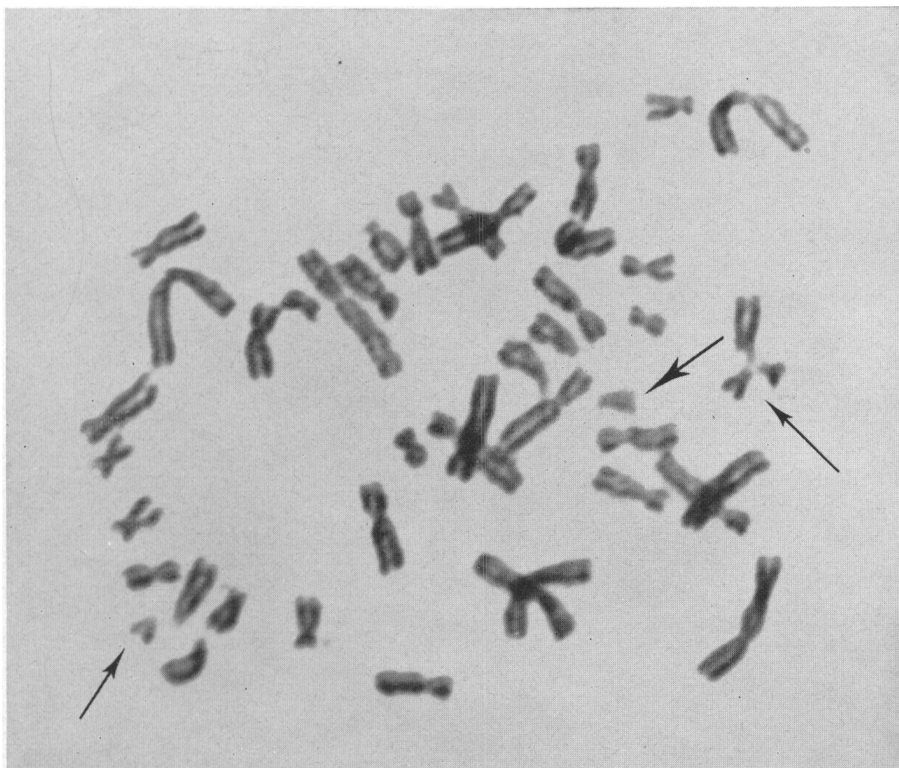

Fig. 2. Metafase a 45 cromosomi (Candida F.). Sono presenti quattro cromosomi piccoli acrocentrici di cui uno chiaramente identificabile come Y (freccia grande)

UL, UL, UL, UL. Mano sinistra: formula palmare: 11.9.7.5' - t' - A^c. O.O.V.L.; angolo at'd: 48°; polpastrelli: UL, UL, UL, UL, UL.

BRUNA: Mano destra: formula palmare: 11.9.7.5'' - t, t' - O/A^c - O.O.L.O.; angolo atd: 47°, at'd: 53°, polpastrelli: UL, UL, UL, UL, UL. Mano sinistra: 9,7,5'',5' - t - O/A^c - O.O.V.L.; angolo atd: 48°; polpastrelli: UL, UL, UL, UL, UL.

In entrambi i pazienti sia l'esame della cromatina sessuale che la ricerca dei « drum-sticks » nei neutrofilii del sangue periferico sono stati negativi.

L'esame dello striscio di mucosa vaginale inoltre presentava in entrambi i soggetti accentuati fenomeni di ipercheratosi.

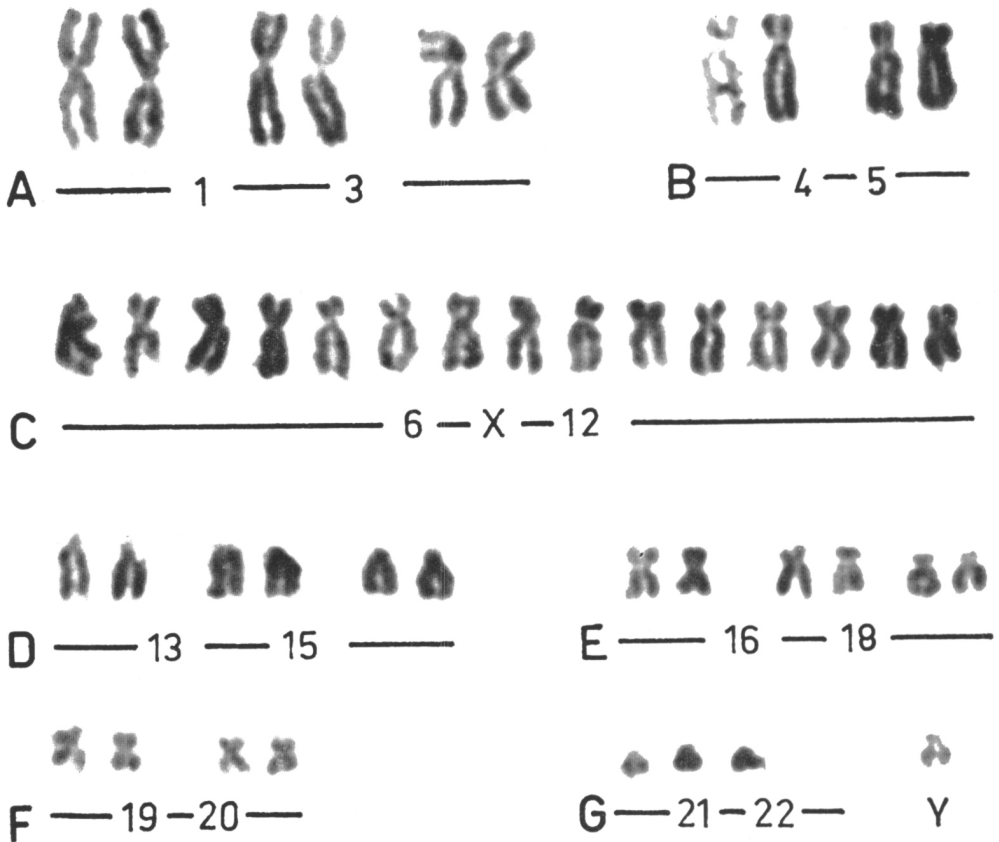
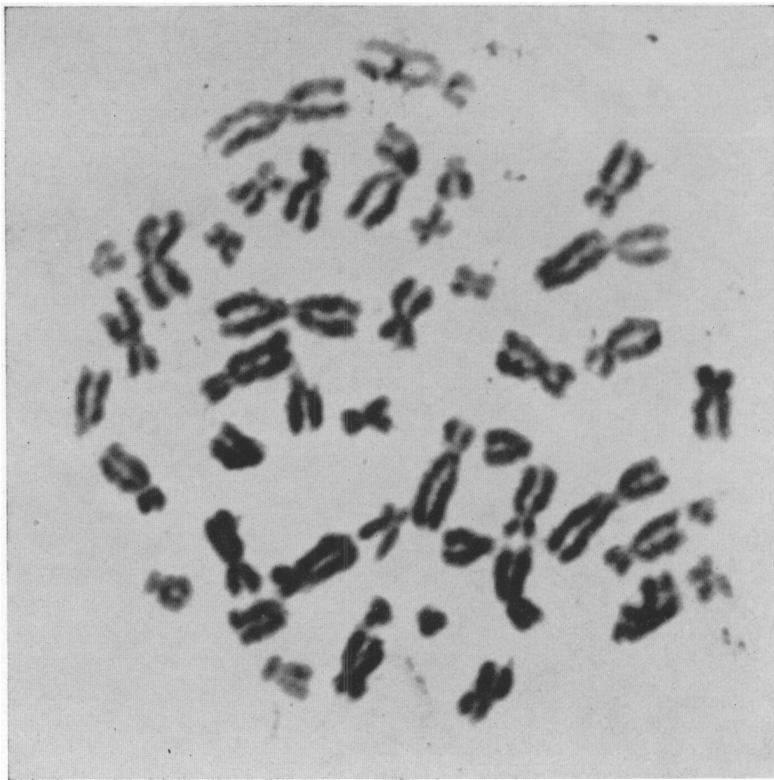

Fig. 3. Metafase a 45 cromosomi e relativo cariotipo (Bruna F.). Sono presenti quattro piccoli cromosomi acrocentrici di cui uno identificabile come Y

Discussione

Nella sindrome da femminilizzazione testicolare esiste chiaramente una forte predisposizione familiare. Generalmente i pazienti hanno sorelle o zie i cui richiami anamnestici sono suggestivi per questo stato di intersessualità (scarsità di peli alle ascelle o al pube, menarca dilazionato). Manifestazioni consimili erano presenti, come è stato osservato, anche in alcuni membri della famiglia (madre e sorella N. 2) dei due pazienti esaminati in questa sede. La condizione si eredita come carattere mendeliano semplice (Mc Kusick, 1964). Due ipotesi sono state prospettate a questo riguardo: una suggerisce che la sindrome venga ereditata come carattere legato al sesso (sex-linked), l'altra invece suggerisce che la condizione venga ereditata attraverso un gene autosomico dominante condizionato dal sesso (sex-limited). La discriminazione tra queste due possibilità è resa difficile dal fatto che i maschi con « femminilizzazione testicolare » sono inabili a riprodursi.

Analisi genetica formale ha dimostrato tuttavia indipendenza tra il gene responsabile della femminilizzazione testicolare e numerosi « marcatori » del cromosoma X, quali ad es. la cecità ai colori (Stewart, 1959), l'emofilia A classica (Nilsson *et al.*, 1959), l'anodontia (Pfeiffer, 1962), il gruppo sanguigno Xg (Mc Kusick, 1964). Nei casi qui presi in considerazione, un gene « marcatore » utilizzabile potrebbe essere rappresentato dal gene per la deficienza di glucosio-6-fosfato-deidrogenasi eritrocitaria, dal momento che una sorella dei pazienti in esame risulterebbe morta per favismo. Lo studio della presenza in questa famiglia del « trait » glucosio-6-fosfato-deidrogenasi-deficienza non è stato tuttavia finora attuabile.

Alcuni dati interessanti nei casi in discussione riguardano tuttavia le caratteristiche citogenetiche dei due fratelli, in cui l'esame delle metafasi ottenute per mezzo di colture a breve termine ha messo in evidenza, accanto alla maggior parte dei cariotipi con formula 46,XY, anche una quota più piccola di corredi cromosomici di tipo 45,XY. La presenza di cariotipi a 45 cromosomi con presenza consistente di quattro piccoli acrocentrici, pone in discussione diverse possibilità interpretative:

- a) traslocazione di un cromosoma piccolo acrocentrico;
- b) perdita occasionale di un cromosoma del gruppo G;
- c) corredi cromosomici di tipo 45,XO.

La prima interpretazione relativa alla presenza di una traslocazione di un cromosoma piccolo acrocentrico non è suffragata dall'evidenza morfologica nelle nostre metafasi, sebbene si debba tenere conto delle difficoltà che talora si possono incontrare nel mettere in evidenza traslocazioni di cromosomi di piccole dimensioni.

È più facile nelle nostre condizioni ammettere invece la perdita di un piccolo cromosoma acrocentrico per effetto di un errore mitotico, oppure meccanico occasionale. Questo aspetto del problema si riallaccia a quello già tante volte osservato in campo ematologico della possibile e frequente perdita di cromosomi del gruppo G, soprattutto in condizioni di tipo emoblastosico (Castoldi *et al.*, 1968). È noto come la perdita di uno dei cromosomi piccoli acrocentrici possa essere frequentemente

legata a cause meccaniche per maggiore labilità rispetto agli altri cromosomi e come la mancanza di uno dei cromosomi del gruppo G non pregiudichi la capacità di divisione cellulare.

La terza delle possibilità esaminate implica l'appartenenza di tutti e quattro i piccoli acrocentrici al gruppo G, determinando cariotipi a formula 45,XO e quindi una situazione di mosaico nei nostri casi, del tutto simile a quella osservata da alcuni AA. in manifestazioni consimili di femminilizzazione testicolare. Sebbene siano note le difficoltà tuttora esistenti nella identificazione del cromosoma Y, l'osservazione morfologica e l'esame dimensionale dei cromosomi piccoli acrocentrici delle metafasi a 45 cromosomi, farebbe propendere, nei nostri casi, ad ammettere piuttosto la presenza di una monosomia del gruppo G.

A parte questa modesta quota di metafasi ipodiploidi, il corredo citogenetico dei nostri casi di pseudoermafroditismo mascolino bene si inquadra con i reperti e le descrizioni precedenti. Lo studio dei casi familiari appare di particolare interesse perché porta ad ammettere che un singolo gene appare influenzare l'attività di gonadi maschili sino al punto da permettere l'estrinsecazione di caratteri sessuali secondari femminili. Questa particolare situazione pertanto, mettendo in evidenza quale delicato equilibrio sia coinvolto nella differenziazione sessuale, può costituire la base per gettare nuova luce sul problema delle condizioni di pseudoermafroditismo.

Riassunto

Viene riportata un'osservazione di sindrome da femminilizzazione testicolare (sindrome di Morris) in due fratelli. I reperti citogenetici hanno messo in evidenza in entrambi i soggetti un cariotipo con assetto 46,XY nella maggior parte delle metafasi esaminate e un cariotipo con assetto 45,XY (per perdita consistente di un cromosoma piccolo acrocentrico) in una percentuale minore (rispettivamente del 18.7% e del 28.5%) di metafasi. Viene discusso il significato di questi reperti.

Bibliografia

- ALEXANDER D. S., FERGUSON-SMITH M. A. (1961). Chromosomal studies in some variants of male pseudohermaphrodites. *Pediatrics*, 28: 758.
- ASSIM A. (1935). Über einen Fall von Pseudohermaphroditismus masculinus completus. *Zbl. Gynäk.*, 59: 691.
- BOMPIANI A., DE CARLI L., NUZZO F. (1961). Contributo dell'analisi cariológica allo studio di alcuni casi di intersessualità. *Ann. Ostetr. Ginecol.*, 83: 681.
- CASTOLDI G. L., YAM L. T., MITUS W. J., CROSBY W. H. (1968). Chromosomal studies in erythroleukemia and chronic erythremic myelosis. *Blood*. (In press).
- Chicago Conference (1966). Standardization in Human Cytogenetics. *Birth Defects*, 2: 3, .
- CHU E. H. Y., WARKANY J., ROSENSTEIN R. B. (1961). Chromosome complement in a case of « male Turner syndrome ». *Lancet*, 1: 786.
- CLARK A. (1898). A case of a spurium hermaphroditism. *Lancet*, 1: 718.
- CUMMINS H., MIDLO C. (1961). Fingerprints, Palm and Soles. Dover Publ. Inc., New York.
- FEDERMAN D. D. (1967). Disorders of sexual development. *New Engl. J. Med.*, 277: 351.

- FORSBERG J. G., HALL B., RYDEN A. B. V. (1965). A case of testicular feminization with chromosome mosaicism. *Acta Obstet. Gynec. Scand.*, **44**: 491.
- GOLDBERG M. B., MAXWELL A. F. (1948). Male pseudohermaphroditism proved by surgical exploration and microscopic examination. Case report with speculations concerning pathogenesis. *J. Clin. Endocr.*, **8**: 367.
- HAUSER G. A., KELLER M., KOLLER TH., GLOOR F. (1957). Testikuläre Feminisierung bei Erwachsenen. *Schweiz. Med. Wschr.*, **87**: 1573.
- JACOBS P. A., BAIKIE A. G., COURT BROWN W. M., FORREST H., ROY J., STEWART J. S., LENNOX B. (1959). Chromosomal sex in the syndrome of testicular feminization. *Lancet*, **2**: 591.
- KLINGER H. P., LUDWIG K. S. (1957). A universal stain for the sex chromatin body. *Stain Technol.*, **32**: 235.
- KOCHENBURGER G. (1893). Die Missbildung der weiblichen Genitalien. *Ztschr. Geburtsh.* (Stuttgart), **26**: 60.
- KOSENOW W. (1956). Untersuchungen zur hämatologischen Geschlechtsbestimmung: Kernanhangsdifferenzierung in Leukozytenkonzentrat. *Aerztl. Wschr.*, **11**: 320.
- KUTZ S. (1898). Über einen Fall von Pseudohermaphroditismus masculinus mit Feststellung des Geschlechtes durch Extirpation eines Leistenhodens. *Zbl. Gynäk.*, **22**: 389.
- LEJEUNE J., TURPIN R., GAUTIER M. (1960). Analyse caryotypique de trois pseudohermaphrodites masculins. *C. R. Acad. Sci.* (Paris), **250**: 618.
- LENNOX B. (1961). Chromosome counts in testicular feminization. In: Human Chromosomal Abnormalities, Staples Press, London.
- MAKINO S., TONOMURA A., MIZUTANI M., SAKAKURA H., KUMAKIRI S., ITOGA S., YAMAFUJI M. (1962). Chromosome studies in five sexually abnormal patients. *Proc. Jap. Ac.*, **38**: 31.
- McKUSICK V. A. (1964). Human Genetics. Prentice Hall, Englewood Cliffs, New Jersey.
- MILLER O. J. (1964). The sex chromosome anomalies. *Amer. J. Obstet. Gynec.*, **91**: 1078.
- MISHELL D. R. (1938). Familial intersexuality: a report of three unusual cases. *Amer. J. Obstet. Gynec.*, **35**: 960.
- MOORHEAD P. S., NOWELL R. C., MELLMAN W. J., BATTIPS D. M., HUNGERFORD D. A. (1960). Chromosome preparations of leucocytes cultured from peripheral blood. *Exp. Cell Res.*, **20**: 613.
- MORRIS J. McL. (1953). The syndrome of testicular feminization in male pseudohermaphrodites (82 cases). *Amer. J. Obstet. Gynec.*, **65**: 1192.
- MAHESH V. (1963). Further observations on the syndrome of « testicular feminization ». *Amer. J. Obstet. Gynec.*, **87**: 731.
- NILSSON I. M., BERGMAN J., REITALU J., WALDENSTROM J. (1959). Haemophilia in a « girl » with male sex chromatin pattern. *Lancet*, **2**: 264.
- PFEIFFER R. A. (1962). Contribution au problème de la variation d'expressivité du phénotype: exemples choisis d'achrocephalo-syndactylie d'Apert et du syndrome des testicules féminisants. X^e Congr. Intern. Pédiat., Lisbonne.
- PHILIP J., TROLLEY D. (1965). Familial male pseudohermaphroditism with delayed and partial masculinization. *Amer. J. Obstet. Gynec.*, **93**: 1076.
- PION R. J., DIGNAM W. J., LAMB E. J., MOORE J. G., FRANKLAND M. V., SIMMER H. H. (1965). Testicular feminization. *Amer. J. Obstet. Gynec.*, **93**: 1067.
- POZZI S. (1911). Neuf cas personnels de pseudohermaphroditisme. *Rev. Gynec. Chir. Abdom.* (Paris), **16**: 269.
- PRADER A. (1957). Gonadendysgenese und testikuläre Feminisierung. *Schweiz. Med. Wschr.*, **87**: 278.
- PUCK T. T., ROBINSON A., TJIO J. H. (1960). Familial primary amenorrhea due to testicular feminization. A human gene affecting sex differentiation. *Proc. Soc. Exp. Biol. Med.*, **103**: 192.
- SCHILLER W. (1940). Congenital and acquired sex changes. *Internat. Clin.* (Philadelphia), **3**: 86.
- SCHULTZE G. F. K. (1930). Pseudohermaphroditismus masculinus internus et externus. *Zbl. Gynäk.*, **54**: 1173.
- STEWART J. S. S. (1959). Testicular feminization and colour-blindness. *Lancet*, **2**: 592.
- STEWART J. S. S. (1960). Genetic mechanisms in human intersexes. *Lancet*, **1**: 825.
- WILKINS L. (1957). The Diagnosis and Treatment of Endocrine Disorders in Childhood and Adolescence. Charles C Thomas Publ., Springfield.
- WITSCHI E., NELSON W. O., SEGAL S. J. (1942). Genetic, developmental and hormonal aspects of gonadal dysgenesis and sex inversion in man. *J. Clin. Endocrin.*, **2**: 279.
-

SUMMARY

The Morris syndrome of testicular feminization is described in two brothers. Cytogenetic findings show in both subjects a 46,XY karyotype in most examined metaphases and a 45,XY karyotype (due to a consistent loss of a small acrocentric) in a smaller percentage (respectively 18.7% and 28.5%). The meaning of these findings is discussed.

RÉSUMÉ

Une observation de syndrome de Morris de féminisation testiculaire est rapportée chez deux frères. L'examen cytogénétique démontre chez tous les deux un karyotype normal dans la plupart des métaphases examinées et un karyotype à 45,XY (pour perte consistante d'un petit acrocentrique) dans un pourcentage respectivement de 18.7% et 28.5% de métaphases. La valeur de ces données est discutée.

ZUSAMMENFASSUNG

Bei zwei Brüdern wurde ein Syndrom nach Testikel-Feminilisierung (Morris'sches Syndrom) beobachtet. Die zytogenetischen Befunde erbrachten in den meisten der untersuchten Metaphasen einen Karyotyp mit Ausstattung 46,XY und in einer geringeren Zahl (18.7% bzw. 28.5%) der Metaphasen einen Karyotyp mit Ausstattung 45,XY (wegen anhaltenden Verlustes eines kleinen akrozentrischen Chromosoms). Die Bedeutung dieser Befunde wird erörtert.